

## CASO CLÍNICO

## ANESTESIA PARA AMPUTACIÓN SUPRACONDÍLEA EN PACIENTE CON SÍNDROME CORONARIO AGUDO

### ANESTHESIA FOR SUPRACONDYLAR AMPUTATION IN PATIENT WITH ACUTE CORONARY SYNDROME

**Dra. Shemanet García Cid<sup>1\*</sup>, Dr. Oscar Ramos Sánchez<sup>2\*</sup>, Dra. Raisa Montero Álvarez<sup>3\*</sup>, MSc.Dr. Rudy Hernández Ortega<sup>4\*\*</sup>, MSc.Dr. Pedro A. Hidalgo Menéndez<sup>5\*\*</sup> y MSc.Dra. Marilyn Ramírez Méndez<sup>6\*\*\*</sup>**

1. Especialista de I Grado en Anestesiología y Reanimación. Diplomada en Cuidados Intensivos de Adultos. Instructora.
2. Especialista de I Grado en Anestesiología y Reanimación. Instructor.
3. Especialista de I y II Grados en Anestesiología y Reanimación. Asistente.
4. Especialista de I Grado en Anestesiología y Reanimación. Máster en Urgencias Médicas. Instructor.
5. Especialista de I y II Grados en Anestesiología y Reanimación. Máster en Urgencias Médicas. Asistente.
6. Especialista de I Grado en Anestesiología y Reanimación, y de II Grado en Terapia Intensiva. Máster en Urgencias Médicas. Profesora Auxiliar.

\* Hospital General Universitario "Roberto Rodríguez Fernández". Morón, Ciego de Ávila, Cuba.

\*\* Cardiocentro "Ernesto Che Guevara". Villa Clara, Cuba.

\*\*\* Hospital Universitario "Celestino Hernández Robau". Villa Clara, Cuba.

Recibido: 13 de noviembre de 2011

Aceptado para su publicación: 06 de enero de 2012

*Full English text of this article is also available*

### RESUMEN

La insuficiencia arterial periférica es una enfermedad que se asocia a factores de riesgo aterogénico reconocidos, y es más frecuente en personas con hiperlipidemia, diabetes mellitus y hábito de fumar. Se presenta el caso de una mujer de 67 años de edad, con ante-

cedentes de hipertensión arterial, diabetes mellitus e infarto de miocardio antiguo, que ingresa por signos de inflamación aguda del miembro inferior derecho como consecuencia de una insuficiencia arterial periférica. A los 8 días del ingreso presentó un síndrome coronario agudo sin elevación del segmento ST, con fallo de bomba Killip II, y una vez compensada fue anunciada para amputación supracondílea de urgencia, debido a una gangrena isquémica. Se decidió utilizar anestesia espinal subaracnoidea selectiva del miembro inferior derecho, a cual se aplicó sin complicaciones y favoreció el adecuado desarrollo de la cirugía planificada. A las 72 horas la paciente fue egresada de la UCI, sin sín-

✉ S García Cid

Hospital General "Roberto Rodríguez Fernández"

Zayas esquina a Libertad, s/n

Morón, CP 67210. Ciego de Ávila, Cuba.

Correo electrónico: corsalud@infomed.sld.cu

tomas cardiovasculares y compensación metabólica.

**Palabras clave:** Anestesia, enfermedad arterial periférica, amputación, síndrome coronario agudo

## ABSTRACT

Peripheral arterial insufficiency is a disease that is associated with known atherogenic risk factors, and is more common in people with hyperlipidemia, diabetes mellitus and smoking habit. A case of a 67-year-old woman with a history of hypertension, diabetes mellitus and old myocardial infarction is presented. She was admitted for signs of acute inflammation of the right leg due to peripheral arterial insufficiency. 8 days after

admission she presented an acute coronary syndrome without ST segment elevation with pump failure (Killip class II), and once compensated she was scheduled for emergency supracondylar amputation due to ischemic gangrene. It was decided to use selective spinal subarachnoid from the right leg, which was applied without complications and favored the proper development of the planned surgery. At 72 hours, the patient was discharged from the ICU, with metabolic compensation and without cardiovascular symptoms.

**Key words:** Anesthesia, peripheral arterial disease, amputation, acute coronary syndrome

## INTRODUCCIÓN

La insuficiencia arterial periférica es una enfermedad frecuente y es causa de ingreso en pacientes de edad avanzada en los servicios de atención secundaria<sup>1</sup>, esta se asocia a los factores de riesgo aterogénico reconocidos, predominantemente la hipertensión arterial, la hiperlipidemia y el hábito de fumar; y se presenta asociada a otras afecciones como la diabetes mellitus y la cardiopatía isquémica<sup>2,3</sup>.

La gangrena isquémica, complicación grave de la insuficiencia arterial periférica, provoca, casi siempre, la amputación de miembros inferiores. Los pacientes que la padecen son anunciados para una intervención quirúrgica, donde el anestesiólogo desempeña un papel fundamental, imprescindible en el control y tratamiento de las complicaciones que pueden presentarse durante el transoperatorio<sup>4</sup>, debido a las características propias de las comorbilidades que se presenta en este tipo de paciente<sup>4,5</sup>.

A continuación presentamos un caso donde se pone de manifiesto no solo lo anteriormente expuesto, sino también el papel del anestesiólogo en este tipo de cirugía y en este tipo de paciente.

## CASO CLÍNICO

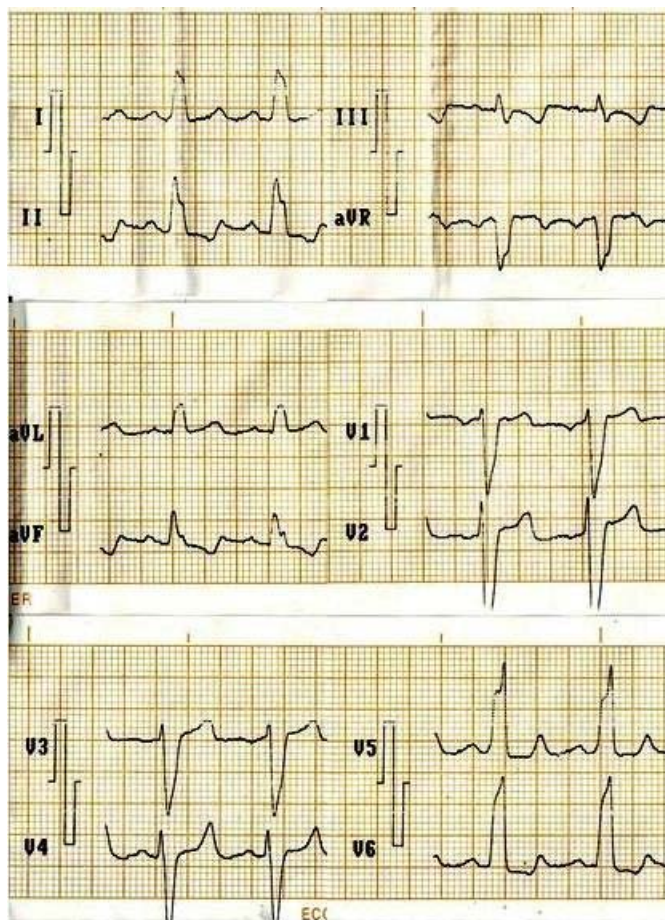
Mujer de 67 años de edad, procedencia rural y antecedentes de hipertensión arterial, diabetes mellitus tipo 2 e infarto de miocardio antiguo (2008), para lo cual lleva tratamiento regular con enalapril 40 mg/día, furosemida 60 mg/día, espironolactona 75 mg/día, nitrosorbide 30 mg/día, aspirina 125 mg/día e insulina lenta 30 UI/día. Es ingresada el día 5 de julio de 2011 en la sala de Especialidades Quirúrgicas, para ser asistida por el Servicio de Angiología del Hospital General Universitario "Roberto Rodríguez Fernández" de Morón, debido a la presencia de dolor, edema,

rubor, calor e impotencia funcional del miembro inferior derecho, desde el pie hasta la rodilla, con cianosis y flictenas serosanguinolentas en el dorso del pie. Se diagnosticó una insuficiencia arterial periférica y a los 8 días del ingreso, la paciente presentó dolor precordial intenso, de más de 30 minutos de duración, que no se alivió con la administración de 3 dosis de nitroglicerina sublingual, y se acompañó de polipnea que le impedía el decúbito. Al examen físico se constataron: frecuencia respiratoria (FR) de 28 por minuto, frecuencia cardíaca (FC) de 100 latidos por minuto, tensión arterial (TA) de 150/90 mmHg, normotermia, ritmo diurético adecuado (0,5-1 ml/kg/h) y estertores crepitantes en ambas bases pulmonares.

Los exámenes complementarios mostraron:

- Hemoglobina 91 g/l
- Hematócrito 0,27 %
- Creatinina 111 µmol/l
- Glicemia 19 mmol/l
- Electrocardiograma: infradesnivel del ST de V<sub>4</sub>-V<sub>6</sub> y ondas T negativas en D<sub>1</sub>, aVL, V<sub>4</sub>, V<sub>5</sub>. Minutos más tarde, apareció un ensanchamiento del complejo QRS, como muestra de un bloqueo intraventricular agudo de la rama izquierda del haz de His (Figura).
- Radiografía de tórax: signos de congestión pulmonar bilateral.
- Ionograma: Na 120 mEq/L, Cl 82 mEq/L, K 3,3 mEq/L.
- Gasometría arterial: pH 7,48; PO<sub>2</sub> 88 mmHg, PCO<sub>2</sub> 38 mmHg, HCO<sub>3</sub> 21 mEq/L.

Se diagnosticó un síndrome coronario agudo sin elevación del segmento ST con fallo de bomba Killip II. Se administraron oxígeno a 3 L/min a través de cánulas nasales, nitroglicerina en infusión a 0,125 mcg/kg/min, fraxiparina y el tratamiento de base. A las 72 horas la



**Figura.** Electrocardiograma con bloqueo de rama izquierda del haz de His.

paciente se encontraba sin angor, pero continuaba polipneica (FR 24 por minuto), con TA que oscilaba entre 140/85 y 120/80 mmHg, FC de 90 latidos por minuto, afebril, con diuresis adecuada, hidratada con cristaloideos, y no se constataban los pulsos pedio y tibial posterior del miembro inferior derecho.

Fue anunciada para intervención quirúrgica de urgencia el día 16 del mismo mes, para realizársele amputación supracondílea del miembro inferior derecho por gangrena isquémica. A su llegada al quirófano se monitorizaron el electrocardiograma (derivación D<sub>II</sub>) y la saturación periférica de oxígeno (SpO<sub>2</sub>) 88 %; tenía FR de 28 por minuto, FC de 96 por minuto, y TA de 130/80 mmHg. Se decidió utilizar anestesia espinal subaracnoidea selectiva del miembro inferior derecho, para lo cual se le realiza una punción lumbar con trocar N° 22 en el espacio L<sub>4</sub>-L<sub>5</sub>, en posición de decúbito lateral derecho; se administró lidocaína hiperbárica 75 mg y se mantuvo en esta posición hasta lograr la fijación anestésica. Posteriormente, una vez compro-

bado el nivel anestésico alcanzado selectivo en el miembro inferior derecho hasta D<sub>12</sub>, la paciente fue colocada en decúbito supino semisentada, y se inició el acto quirúrgico. Durante los minutos iniciales del transoperatorio la paciente mostró una disminución de la TA hasta 100/60 mmHg, que fue tratada con 0,2 mg de fenilefrina intravenosa; en el resto del transoperatorio los parámetros vitales se comportaron de la siguiente forma: TA sistólica 130-120 mmHg, TA diastólica 80-70 mmHg, FC 88 por minuto, FR 26 por minuto, SpO<sub>2</sub> 92-94 %, sin posteriores descensos de la TA ni la FC, ausencia de emesis, y ventilación espontánea con oxígeno suplementario a 3 L/min a través de cánula nasal. La administración de fluidos se limitó a 350 ml de solución coloide de gelofusín y el tiempo quirúrgico fue de 40 minutos. Se trasladó a la Unidad de Cuidados Intensivos (UCI), donde se le realizaron los siguientes complementarios: hemoglobina 90 g/L, hematocrito 0,27 %, glicemia 5,4 mmol/L, sodio y potasio séricos 129 y 3,55 mEq/L; y hemogasometría arterial (pH 7,52; PCO<sub>2</sub> 36,6 mmHg; PO<sub>2</sub> 90 mmHg; HCO<sub>3</sub> 29,3 mEq/L; BE 6,1 mEq/L).

Una hora después de la cirugía la paciente no presentaba angor, ni disnea, ni desorientación, se mostraba cooperadora, con buen estado general y sin necesidad de oxígeno suplementario; SpO<sub>2</sub> 94-98 %, TA 130/80 mmHg, FC 88 por minuto y FR 20 por minuto. A las 72 horas fue egresada de la UCI.

#### COMENTARIO

Al tratarse de una paciente con descompensación desde el punto de vista cardiovascular, expresada por disnea con intolerancia al decúbito, estertores crepitantes, signos de congestión pulmonar, dolor precordial, con necesidad de oxígeno suplementario y nitroglicerina en infusión, debido al sufrimiento isquémico agudo del miocardio, nos vimos en la necesidad de elegir la técnica anestésica más inocua; pues la anestesia general endotraqueal generalmente, requiere de posición en decúbito supino, los anestésicos generales son depresores del miocardio, los relajantes musculares son vagolíticos, producen taquicardia y aumentan el consumo miocárdico de oxígeno; las maniobras de laringoscopia e intubación endotraqueal producen respuestas reflejas simpáticas y vagales, o ambas, con taquicardia/bradicardia, hipertensión/hipotensión, las cuales deben evitarse<sup>4-6</sup>. Los agentes halógenados conllevan a hipotensión, y la superficialidad de la anestesia general a hipertensión y taquicardia, situaciones éstas que empeorarían la isquemia miocárdica, con peligro de infarto agudo de miocardio durante el período transoperatorio<sup>6,7</sup>. Es por ello, que optamos

por la técnica regional selectiva con bajas dosis de anestésico local, en la que se produce un bloqueo autonómico simpático bajo, que no compromete la función cardiorrespiratoria, hace que se conserve el retorno venoso, y evita así labilidades de la tensión arterial y la necesidad de infundir grandes volúmenes de fluidos en una paciente con función cardiorrespiratoria comprometida. Además, con esta técnica se mantiene al paciente despierto y respirando espontáneamente con suplemento de oxígeno.

A pesar de las cifras algo bajas de hemoglobina, se decidió no transfundir glóbulos y garantizar un volumen circulante y un transporte de oxígeno adecuados con sustancias coloides, para evitar la lesión pulmonar aguda, inducida por transfusión sanguínea (*TRALI*, por sus siglas en inglés) en pulmones previamente dañados<sup>6</sup>.

De esta forma obtuvimos como resultado un transoperatorio sin complicaciones, con el mínimo uso de medicamentos y una paciente que regresa a la Unidad de Cuidados Intensivos con un postoperatorio exitoso.

#### REFERENCIAS BIBLIOGRÁFICAS

1. Puras-Mallagray E, Gutiérrez Baz M, Cáncer-Pérez S, Alfayate-García JM, de Benito Fernández L, Perera-Sabio M, et al. Estudio de prevalencia de la enfermedad arterial periférica y diabetes en España. *Angiología*. 2008;60(5):317-26.
2. Brotons C. La tendencia secular de los factores de riesgo cardiovascular: una evolución nada optimista. *Rev Esp Cardiol*. 2006;59:650-2.
3. Carro A. Factores de riesgo cardiovascular, una
4. epidemia ¿prevenible? *CorSalud* [Internet]. 2012 [citado 3 Feb 2012] ;4(1):[aprox. 4 p.]. Disponible en: <http://www.corsalud.sld.cu/sumario/2012/v4n1a12/epidemia.htm>
5. de Arazoza Hernández A, Rodríguez Salgueiro FL, Carrasco Molina MA, Valdés Dupeirón O, Rodríguez Rosales E. Conducción anestésica de la revascularización miocárdica video-asistida. Informe de cinco casos. *CorSalud* [Internet]. 2011 [citado 5 Ene 2012];3(2):[aprox. 3 p.]. Disponible en: <http://www.corsalud.sld.cu/sumario/2011/v3n2a11/conduccion.htm>
6. González Martínez M, Sunderland Tallón N, Cid García S. Conducta anestésica en el paciente hipertenso necesitado de cirugía de urgencia. *CorSalud* [Internet]. 2011 [citado 8 Sep 2011];3(3):[aprox. 4 p.]. Disponible en: <http://www.corsalud.sld.cu/sumario/2011/v3n3a11/conducta.htm>
7. Li G, Warner M, Lang BH, Huang L, Sun LS. Epidemiology of Anesthesia-related Mortality in the United States, 1999-2005. *Anesthesiology*. 2009; 110(4):759-65.
8. Hernández Ortega R, González Alfonso O, Hidalgo Menéndez PA, Marrero Font IM, Rodríguez JM, Méndez Martínez J, et al. Analgesia subaracnoidea con meperidina en la cirugía ginecológica de pacientes con hipertensión arterial. *CorSalud* [Internet]. 2011 [citado 20 Sep 2011];3(4):[aprox. 4 p.]. Disponible en: <http://www.corsalud.sld.cu/sumario/2011/v3n4a11/analgesia.htm>